 https://doi.org/10.22201/fc.25942158e.2025.4.1200

DETERMINACIÓN DE LA CONDICIÓN MÉDICA EN UNA COLECCIÓN DE IGUANA VERDE (*IGUANA IGUANA*)

DETERMINATION OF THE MEDICAL CONDITION IN A COLLECTION OF GREEN IGUANA (*IGUANA IGUANA*)

Gabriela García-Rubio[1*], Vanesa Itzel Bonilla Bustillos[1], Arleth Hernández Romero[1], Andrea Martínez de la Peña[1] & Samantha Ramírez Mejía[1*]

[1]*Estudiantes de Medicina Veterinaria y Zootecnia, Universidad Autónoma Metropolitana, Unidad Xochimilco. Ciudad de México, México.*
**Correspondence: gabgarciarubio@gmail.com*

Received: 2024-11-30. **Accepted:** 2025-06-15. **Published:** 2025-10-27.
Editor: Jenny C. Urbina, Colombia.

Abstract.— People use the green iguana (*Iguana iguana*) as a companion animal, in research, and for meat production, which exposes it to environments outside its natural habitat. As ectotherms, they have specific environmental and nutritional requirements and therefore need specialized veterinary care. We examined 35 iguanas (18 ♀, 17 ♂), randomly selected, from a biological collection in Mexico City (altitude of 2240 m a.s.l.), for lesions, pathologies, body condition, parasites, and haematological alterations. We defined body condition using a four-category visual scale (from extreme thinness to extremely corpulent). To collect blood samples, we drew blood from the coccygeal vein of each iguana. Then, we performed red blood cell (RBC) and white blood cell counts using a Neubauer chamber and determined the hematocrit using the microhematocrit technique. We also conducted a coproscopic examination on 22 iguanas using flotation and direct techniques. The average weight of the male iguanas was 787.4 g, and the average weight for females was 570.1 g. Ninety four percent of the iguanas exhibited an acceptable body condition (categories II-III). Fifty seven percent showed no apparent lesions, and 34 % had mild lesions. We found an 18 % prevalence of oxyurids and 13.6 % prevalence of *Balantidium*. The hematocrit of 84.4 % of individuals ranged between 20.02 and 54.1 % (♀, 37.47 % and ♂, 36.71 %). The average RBC count was 1.15 x 10^6 µ/L (♀) and 1.16 x 10^6 µ/L (♂). Sixty six percent of the individuals exhibited a very good medical condition, while 31 % showed a good condition. This study provided a quantitative comparison and classification of the iguanas' health, offering valuable information for biological collections, iguana caretakers, and veterinarians.

Keywords.— Body condition, hematocrit, Iguanidae, parasites.

Resumen.— La iguana verde (*Iguana iguana*) tiene diversos fines zoonóticos como animal de compañía, en investigación y para producción de carne, lo que la expone a entornos fuera de su hábitat natural. Como ectotermos, tienen necesidades ambientales y nutricionales específicas, por lo que necesitan atención veterinaria especializada. Se evaluó la condición médica de 35 iguanas (18 ♀, 17 ♂), seleccionadas aleatoriamente de una colección biológica en la Ciudad de México (a 2240 m s.n.m.). Cada iguana se examinó en busca de lesiones, patologías, condición corporal, presencia de parásitos, y alteraciones hematológicas. La condición corporal se definió utilizando una escala visual de cuatro categorías (desde delgadez extrema a extremadamente corpulenta). Para obtener muestras de sangre, se extrajo sangre de la vena coccígea de cada iguana. Posteriormente, se realizaron conteos de glóbulos rojos (CGR) y blancos utilizando la cámara de Neubauer, y se determinó el hematocrito con la técnica del microhematocrito. También se realizó un examen coproscópico en 22 iguanas utilizando técnicas de flotación y directa. El peso promedio fue de 787.4 g (♀), y 570.1 g (♂). El 94 % mostró una condición corporal aceptable (categorías II-III). El 57 % no mostraron lesiones aparentes y el 34 % presentó lesiones leves. Se encontró una prevalencia del 18 % de oxiúridos y del 13.6 % de *Balantidium*. El hematocrito del 84.4 % de los individuos osciló entre 20.02 y 54.1 % (♀, 37.47 % y ♂, 36.71 %). El CGR fue de 1.15 x 10^6 µ/L (♀) y de 1.16 x 10^6 µ/L (♂). El 66 % de los individuos presentó una condición médica muy buena, y el 31 % una condición buena. Este estudio permitió comparar cuantitativamente y clasificar la salud de las iguanas, proporcionando información valiosa para colecciones biológicas, cuidadores de iguanas y veterinarios.

Palabras clave.— Condición corporal, hematocrito, Iguanidae, parásitos.

INTRODUCCIÓN

La iguana verde (*Iguana iguana*) es una especie neotropical ampliamente distribuida en las costas del Golfo de México y del Pacífico, desde Veracruz hasta Centroamérica. Su hábitat natural incluye selvas tropicales, manglares y en menor grado áreas áridas y semiáridas (Calderón-Mandujano & Pozo de la Tijera, 2003). Debido a su atractivo, la iguana tiene diversos fines zoonóticos, tales como animal de compañía, en la investigación científica y en la producción de carne (Harr et al., 2001; Kelly, 2021). Por lo que puede encontrarse en condiciones ambientales diferentes a las de su hábitat natural. Además, se encuentra sujeta a protección especial según la NOM-059-SEMARNAT-2010 (SEMARNAT, 2010). Por lo tanto, tener a cargo ejemplares de esta especie implica una responsabilidad significativa y requiere de una atención veterinaria especializada.

Los reptiles poseen un comportamiento biológico innato para poder sobrevivir en la naturaleza, por lo que, en situaciones de estrés agudo, como puede ser la evaluación clínica, tienden a enmascarar signos de enfermedad o dolor (Warwick, 2013). De acuerdo con Warwick et al. (2013) y Benn et al. (2019) las iguanas que presentan dolor, enfermedad, alteraciones fisiológicas o factores relacionados con el entorno pueden manifestar comportamientos anómalos como la agresión, anorexia, estereotipias y conductas de desplazamiento. De estos comportamientos, la anorexia prolongada produce cambios en la condición corporal. Debido a la dificultad de identificar la condición médica en iguanas, la evaluación de la condición corporal puede utilizarse como una herramienta para monitorear su salud (Frankenberger et al., 2024). La condición corporal permite estimar la cantidad de reservas de grasa, la condición física y la productividad reproductiva. En hembras, la condición corporal se relaciona con la fertilidad (Arcos et al., 2020). Una condición corporal baja, puede ser indicativa de dolor, enfermedad, hipotermia, lesiones, o estrés social como puede ser el acoso por parte de otros individuos (Warwick et al., 2023). Mientras que, en una condición corporal extremadamente corpulenta, el exceso de grasa corporal puede ser consecuencia de factores como la sobrealimentación, un metabolismo lento y/o por una alta eficiencia en la conversión alimenticia. Esta condición conlleva a diferentes comorbilidades, ya que la grasa almacenada, subcutánea o en los órganos internos, puede causar lipidosis hepática, especialmente en quelonios (Benn et al., 2019; Arcos et al., 2020).

Este estudio determinó la condición médica en 35 iguanas de una colección biológica en la Ciudad de México, ubicada a 2240 m s.n.m. (Pérez-Padilla, 2022), empleando diversos criterios tales como la presencia de lesiones, enfermedades, parásitos, condición corporal y alteraciones hematológicas. González-Morales et al. (2017) encontró que reptiles expuestos a grandes altitudes pueden desarrollar adaptaciones fisiológicas, como un aumento en la cuenta de glóbulos rojos, para compensar la menor disponibilidad de oxígeno. En el examen médico se examinan la cavidad oral, los ojos, si estos se encuentran hundidos o inflamados, la presencia de secreciones en ojo o nostrilos, la integridad de las escamas, se revisa que las extremidades torácicas, pélvicas y cola se encuentren completas, así como la integridad de las falanges. También se revisa la presencia de ectoparásitos, la identificación de lesiones u otras anormalidades que sugieran alguna patología (Divers, 2025; Girling & Raiti, 2019; Tracchia, 2018).

El estudio de endoparásitos requiere el análisis de muestras fecales. El examen coproscópico se emplea para el diagnóstico de parasitosis intestinales, mediante la identificación de estructuras como huevos, quistes u ooquistes presentes en las heces (Salazar-Schettino et al., 2010). Por otro lado, el examen coprológico tiene como finalidad evaluar la capacidad digestiva del intestino, utilizando pruebas físicas, químicas y microscópicas (Salazar-Lozano, 2018). En el presente estudio, se realizaron técnicas coproparasitoscópicas para diagnosticar los parásitos presentes en *I. iguana* bajo cuidado humano (Rom et al., 2018). En condiciones de vida silvestre, la presencia de parásitos no es dañina para el individuo debido a un equilibrio simbiótico. Sin embargo, los cambios bruscos en el entorno en iguanas bajo cuidado humano pueden promover un desequilibrio entre los parásitos y el huésped, lo que favorece que las infecciones parasitarias adquieran un carácter patógeno, llegando a ocasionar afecciones graves o incluso la muerte del individuo (Chávez et al., 2015).

Las alteraciones hematológicas se pueden detectar a través del hemograma, el cual proporciona información del número de células sanguíneas, como los glóbulos rojos y los glóbulos blancos, y la proporción de los glóbulos rojos en un volumen conocido de sangre, también denominado hematocrito (Girling & Raiti, 2019; Martínez-Silvestre et al., 2011; Ochoa & Bouda, 2007). Los estudios e información sobre las variables hematológicas en reptiles, a pesar de su importancia para identificar procesos patológicos son limitados (Knotek et al., 2003, Onorati et al., 2017; Pejrilová et al., 2004; Sacchi et al., 2011). Por lo tanto, es relevante realizar este tipo de estudios para tener referencias del hematocrito en iguana bajo cuidado humano, especialmente en localidades con una altitud mayor a las de su hábitat natural (<1000 msnm, Calderón-Mandujano & Pozo de la Tijera, 2003).

Se han realizado estudios sobre el hematocrito en diferentes tipos de iguanas (Alberts et al., 1988; Knapp et al., 2018; Lewbart et al., 2019), incluyendo investigaciones sobre las variaciones estacionales en los parámetros hematológicos (Ballinger & Hipp, 1985) y bioquímica sanguínea (Finkelstein et al., 2003). De acuerdo con Divers et al. (1996) el hematocrito en iguana varía entre 25 a 38 %, mientras que Harr et al. (2001) mencionan que el hematocrito en hembras varía de 33 al 44 % y en el macho de 29 a 39 %, diferencias debido al ciclo reproductivo en la hembra que demandan mayor oxigenación en los tejidos. Snyder (1971) encuentra que el hematocrito disminuye con una menor temperatura corporal en *Dipsosaurus dorsalis*, mientras que González-Morales et al. (2017) confirman adaptaciones fisiológicas a la altitud, como un aumento en la cuenta de glóbulos rojos, y un hematocrito aumentado, para compensar una menor disponibilidad de oxígeno en poblaciones de *Sceloporus grammicus*.

MÉTODOS

Este estudio diseñó un protocolo clínico de evaluación de la salud animal, adaptando los criterios de Botreau et al. (2007) y Salas & Manteca (2016), basado en cinco criterios: presencia o ausencia de lesiones, enfermedades, presencia de parásitos, condición corporal y alteraciones hematológicas. Para las lesiones y enfermedades, Racciatti et al. (2022) y Salas et al. (2018) propusieron una clasificación en tres niveles de severidad (normal, leve y grave), utilizando signos clínicos como la descarga ocular y nasal, dificultad respiratoria y diarrea (Salas et al., 2018). La detección de parásitos, incorporada en protocolos sanitarios de Carrera-Játiva et al. (2018), Cai et al. (2024) y Esteban-Sánchez (2024), permite evaluar el estado de salud en animales bajo cuidado humano, además de prevenir riesgos zoonóticos. La condición corporal se cuantifica mediante escalas específicas, como la de Frankenberger et al. (2024) de cinco niveles (de muy delgada a obesa) para *Testudo hermani* y la aplicada por Arcos et al. (2019) en *Ctenosauria pectinata* de cuatro niveles. Finalmente, las variables hematológicas se han utilizado en estudios como los de Coppola et al. (2020), Proverbio et al. (2020) y Hažimusić et al. (2025) para determinar el estado de salud de individuos bajo cuidado humano. Adicionalmente, Sherwen et al. (2018) y Racciatti et al. (2022) implementaron un sistema de puntos para evaluar el bienestar animal de forma cuantitativa, permitiendo realizar monitoreos del bienestar a lo largo del tiempo.

Se realizó un examen físico completo a 35 iguanas verdes (17 ♀ y 18 ♂) seleccionadas aleatoriamente de una colección biológica en la Ciudad de México. Las edades de los individuos variaron desde los 7 meses hasta los 5 años. Se determinó la condición corporal, evaluación coproscópica y hemograma. En el presente estudio, los criterios recibieron una puntuación según su gravedad e importancia (Tablas 1 y 2). La condición corporal se definió utilizando una escala visual con 4 categorías (Arcos et al., 2020). La categoría I corresponde a una delgadez extrema, la categoría II a una delgadez, la categoría III a una excelente condición corporal y la categoría IV para extremadamente corpulenta. Además, se registró el peso de cada individuo con una báscula digital de uso veterinario.

En este estudio, las lesiones se clasificaron en tres categorías de acuerdo con la experiencia de los autores en: leves, moderadas y graves (Frankenberger et al., 2024). Se consideró una lesión leve aquella que permite al animal desarrollarse correctamente, como la falta de uñas, crestas, presencia de cicatrices. Una lesión moderada se definió como aquella que impide que el animal se defienda o muestre su comportamiento natural, por ejemplo, la falta de la cola o un ojo. Por último, una lesión grave se definió como aquella que limita la movilidad del animal o compromete su capacidad de alimentarse. Se obtuvieron las muestras en la clínica veterinaria "Tepayaxin" y se procesaron las muestras en el laboratorio de diagnóstico clínico localizado en la UAM Xochimilco.

Mediante una punción venosa en la región coccígea ventral se extrajeron de 1 a 2 ml de sangre de cada iguana (Jenkins, 2012; Troiano, 2013; PANAFTOSA, 2017; Rodríguez & Citaku, 2020). Las muestras fueron almacenadas en microtainers con heparina y se mantuvieron a una temperatura de refrigeración (4 °C) hasta que se realizó su análisis. Las muestras fueron procesadas en menos de 48 hrs después de la toma de muestra. Treinta muestras fueron procesadas para determinar el conteo de glóbulos rojos (CGR) y blancos (CGB) utilizando la cámara de Neubauer y los reactivos de Turk y Hayem, respectivamente (Martínez-Silvestre, 2011; Ramírez et al., 2012; Copete-Sierra et al., 2013). El hematocrito se determinó con la técnica de microhematocrito (Muñóz & Morón, 2005). Para ello, se llenaron capilares de 75 x 1.5 mm hasta el 70 al 80 % de su capacidad; un extremo fue sellado con plastilina y los capilares se colocaron en la centrífuga de microhematocrito con el extremo ocluido orientado hacia el borde externo del cabezal. La centrifugación se realizó durante 5 minutos a 10 000 rpm. Finalmente, se realizó la lectura del hematocrito utilizando una escala estandarizada, que permite calcular el porcentaje del hematocrito respecto al volumen de la muestra (Muñoz & Morón, 2005).

A 22 de las iguanas muestreadas se les realizó una evaluación coproscópica, utilizando la técnica de concentración por flotación de Willis (Rom et al., 2018) y la técnica directa (Girard,

Table 1. Criteria used to evaluate the medical condition, describing the specifications, observations, and values assigned, criteria modified from Botreau et al. (2007) and Salas & Manteca (2016). The reference values for hematocrit are from Harr et al. (2001).

Tabla 1. Criterios utilizados para evaluar la condición médica, se describen las especificaciones, observaciones y valores asignados a cada uno, criterios modificados de Botreau et al. (2007) y Salas & Manteca (2016). Los valores de referencia del hematocrito son de Harr et al. (2001).

Criterios	Especificaciones	Observaciones	Valor
Lesiones	Daño o cambio estructural anormal de un tejido, un órgano o una parte del cuerpo por causa de una herida o enfermedad	Sin lesiones aparentes (SLA)	0
		Leve, lesión no significativa	2
		Moderado	4
		Grave	8
Patologías	Presencia de signos clínicos visibles	Si	5
		No	0
Condición corporal	Una condición menor a 2 o mayor a 3 indica problemas de nutrición o manifestación de una enfermedad	Delgadez (I)	5
		Aceptable (II - III)	0
		Corpulento (IV)	6
Parásitos	Parásitos que se encuentren en cantidades perjudiciales para el ejemplar	Simbiótico	0
		Nocivos	5
Hematocrito (%)	Bajo	< 33 (♀)	5
		< 29 (♂)	
	Normal	33 a 44 (♀)	0
		29 a 39 (♂)	
	Aumentado	> 44 (♀)	5
		> 39 (♂)	

Table 2. Point scale assigned to each stratum to evaluate the medical condition based on the criteria in the physical, haematological, and coproscopic examinations.

Tabla 2. Escala por puntos asignada a cada estrato para evaluar la condición médica con base a las características determinadas en el examen físico, hematológico y coproscópico.

	Condición Médica			
Estrato	**Mala**	**Media**	**Buena**	**Muy buena**
Hembras / Machos	16 a 29	11 a 15	5 a 10	0 a 4

CC BY SA

2014). La recolección de heces se realizó directamente de la cloaca. En la mayoría de los casos, las iguanas defecaron de manera espontánea durante el examen clínico, lo que permitió recolectar la muestra usando un recipiente estéril. En los individuos que no presentaron defecación espontánea, se realizó estimulación cloacal con un estilete. En caso de que esta maniobra no resultase efectiva, se aplicó un enema mediante una sonda cloacal, utilizando entre 1 a 2 ml de solución fisiológica (Stacy et al., 2019). Las muestras fueron procesadas de manera inmediata.

Análisis estadístico

Los programas de cómputo utilizados para realizar los análisis fueron R versión 4.4.1 y Matlab versión 202a (MathWorks, 2024, R Core Team, 2024). Se realizó estadística descriptiva de cada una de las variables utilizadas: presencia de lesiones, peso, condición corporal, presencia de parásitos, CGR, CGB y condición médica. Para el hematocrito, se realizó la estadística descriptiva, además de un histograma con el fin de observar su distribución en relación con los valores de referencia. Se realizó la prueba de t de Student para comparar los promedios de peso entre hembras y machos. Y, además, se realizó un modelo de regresión lineal para evaluar la relación del peso con la edad.

Mediante una punción venosa en la región coccígea ventral se extrajeron de 1 a 2 ml de sangre de cada iguana (Jenkins, 2012; Troiano, 2013; PANAFTOSA, 2017; Rodríguez & Citaku, 2020). Las muestras fueron almacenadas en microtainers con heparina y se mantuvieron a una temperatura de refrigeración (4 °C) hasta que se realizó su análisis. Las muestras fueron procesadas en menos de 48 hrs después de la toma de muestra.

RESULTADOS

De las 35 iguanas, 20 se encontraron sin lesiones aparentes (SLA), de las cuales 11 eran hembras y 9 machos. Trece presentaron lesiones leves, de las cuales, 6 eran machos y 7 hembras. Se encontraron dos machos con lesiones moderadas y ninguna hembra. Una de las iguanas se consideró enferma ya que presentaba estomatitis y edema en la articulación torácica del miembro derecho, se le realizó un cultivo microbiológico que resultó negativo para levaduras y bacilos. Los machos tuvieron un peso entre 125 y 4000 g, con un valor promedio de 787.4 g. Las hembras tuvieron un peso entre 40 y 1130 g, con un peso promedio de 570.1 g (Tabla 3). La prueba t de Student no mostró diferencias significativas en el peso entre machos y hembras ($t = 0.32$; $p > 0.05$). Por otro lado, el análisis de regresión lineal indicó una asociación estadísticamente significativa entre la edad y el peso de las iguanas ($R2 = 0.69$; $F(1,34) = 75.06$, $p = 5.1 \times 10^{-5}$; $p < 0.05$). En cuanto a la condición corporal, 33 individuos mostraron una condición corporal aceptable, clasificada entre II y III, tanto un macho y una hembra presentaron una condición extremadamente corpulenta (IV) (Tabla 5).

Table 3. Average weight values ($\bar{x}$) and standard deviation (s) for males, females and all the evaluated iguanas.

Tabla 3. Valores promedio ($\bar{x}$) y desviación estándar (s) del peso en machos, hembras y en el total de las iguanas evaluadas.

Estrato	N	Peso (Kg)	
		$\bar{x}$	s
♀	18	570.11	342.68
♂	17	787.35	848.53
Total	35	675.63	640.06

El examen coproscópico mostró una prevalencia del 18 % de oxiúridos y del 13.6 % para *Balantidium*. Se observó una mayor prevalencia en machos para ambos parásitos, con 13.6 % para oxiúridos y 9 % para *Balantidium* (Tabla 5, Figs. 1 a 5). El hematocrito del 84.4 % de los individuos fue entre el 20.02 a 54.1 ($\bar{x}$ + 2s). Los dos valores que se encontraron fuera de este intervalo fueron 55 % y 68 %, corresponden a una hembra y a un macho, respectivamente, que presentaron una buena condición corporal y condición médica. En promedio las hembras tuvieron un hematocrito de 37.47 %, un promedio de 1.15×10^6 µ/L en la CGR y de 2.82×10^3 µ/L en la CGB. Los machos de 36.71 % y un promedio de 1.16×10^6 µ/L en la CGR y de 2.43×10^3 µ/L en la CGB (Fig. 1, Tabla 4). La condición médica se evaluó como muy buena en 66 % de las iguanas (23), 48 % de estas son machos (11) y 52 % hembras (12). El 31 % (11) tuvieron una condición médica buena, de las cuales 45 % son machos (5) y 54 % hembras (6), y únicamente el 3 % tuvo una condición médica media, macho (1) (Tabla 6).

DISCUSIÓN

Condición corporal

La evaluación de la condición corporal en iguanas verdes presenta desafíos debido a la falta de escalas visuales estandarizadas. Sin embargo, la clasificación propuesta por Arcos et al. (2020) para la iguana negra (*Ctenosaura pectinata*), especie que comparte características morfológicas similares con la iguana verde (*I. iguana*), demostró ser adaptable para evaluar la condición corporal en esta especie. Esta herramienta resulta especialmente útil considerando la creciente popularidad de las iguanas como animales de compañía.

Table 4. Average values of red blood cell count (CGR), white blood cell count (CGB) and hematocrit (Ht) in females, males and all the evaluated iguanas, along with the reference ranges for each parameter ([1]Harr et al., 2001; [2]Divers, 1996).

Tabla 4. Valores promedio de la cuenta de glóbulos rojos (CGR), cuenta de glóbulos blancos (CGB) y hematocrito (Ht) en hembras, machos y total de las iguanas evaluadas, y los intervalos de referencia para cada parámetro ([1]Harr et al., 2001; [2]Divers, 1996).

Estrato	n	CGR (x 106 µ/L)		Intervalo de referencia	CGB (x 103 µ/L)		Intervalo de referencia	Ht (%)		Intervalo de referencia
		x̄	s		x̄	s		x̄	s	
♀	18	1.15	0.7	1.2 a 1.8[1]	2.82	2.27	8.2 a 25.2[1]	37.46	7.41	33 a 44[1]
♂	17	1.16	0.75	1 a 1.7[1]	2.43	2.21	11.1 a 24.6[2]	36.71	9.6	29.2 a 38.5[1]
Total	35	1.16	0.71		2.61	2.21		37.06	8.52	25 a 38[2]

Table 5. Evaluation of the studied iguanas using criteria of physical injuries, disease, body condition, presence of parasites, and blood analysis considering all subcriteria determined in Table 1. Without apparent injuries (SLA).

Tabla 5. Valoración de las iguanas estudiadas utilizando los criterios de lesión corporal, enfermedad, condición corporal, presencia de parásitos y análisis sanguíneo considerando todos los subcriterios determinados en la Tabla 1. Sin lesiones aparentes (SLA).

Estrato	N	Lesión corporal	Enfermedad	Condición corporal	Positivos a Parásitos	Sangre
♀	18	11 (SLA) 7 (leve)	1	17 (II - III) 1 (IV)	4	4 (Ht ↑) 5 (Ht↓)
♂	17	9(SLA) 6 (leve), 2 (moderada)	4	22 (II - III) 1 (IV)	6	4 (Ht ↑) 2(Ht ↓)
Total	35	20 (SLA) 13 (leve) 2 (moderada)	5	33 (II-III) 2 (IV)	10	6 (Ht ↑) 7 (Ht ↓)

Tabla 6. Medical condition determined of the evaluated iguanas.

Table 6. Condición médica determinada de las iguanas evaluadas.

		Condición médica			
Estrato	n	Muy Buena	Buena	Media	Mala
Hembras	18	12	6	0	0
Machos	17	11	5	1	0
Total	35	23	11	1	0

CC BY SA

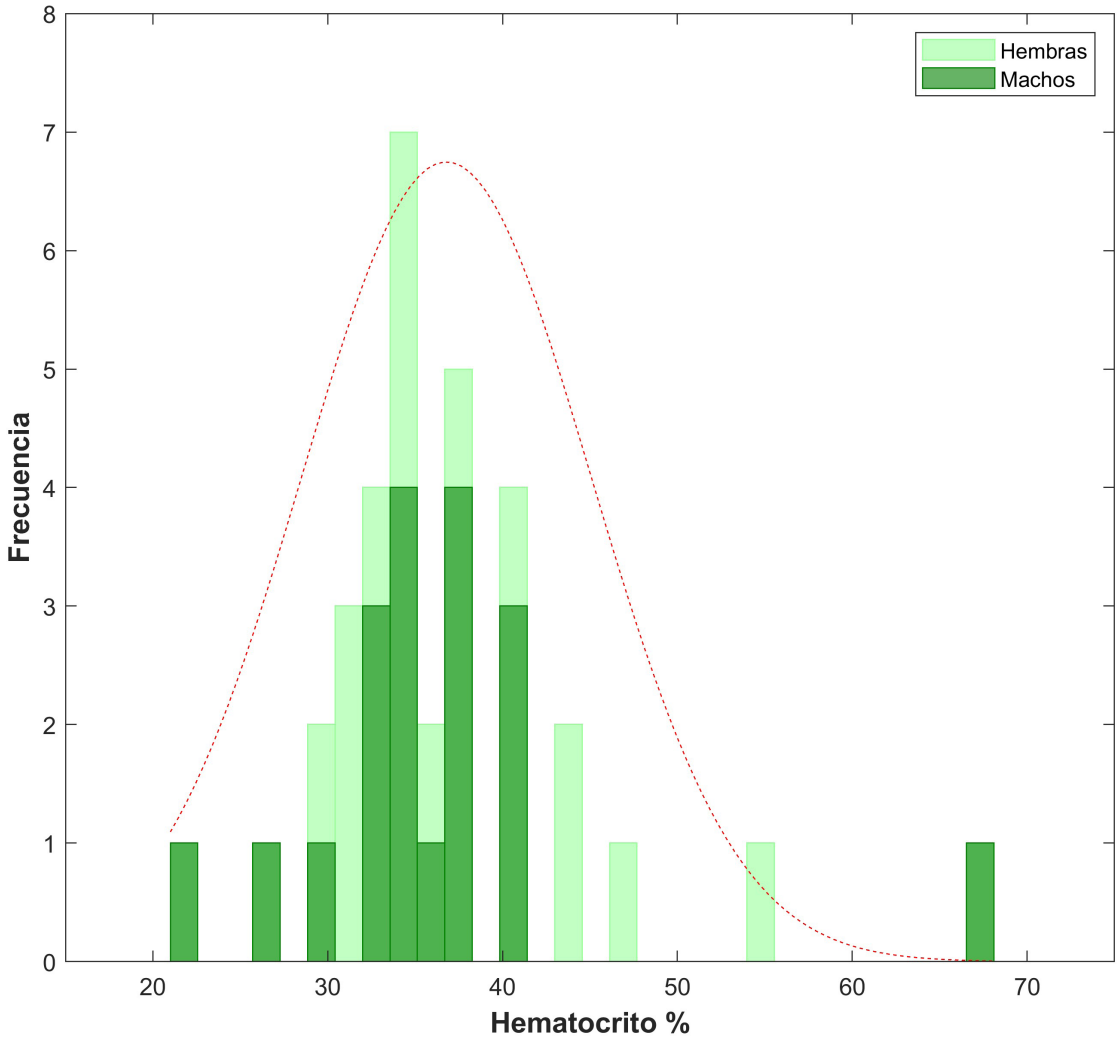

Figure 1. Histogram of the evaluated iguanas, light green (females), dark green (males). The dashed line represents a normal distribution given the average (37.06) and standard deviation (8.52) of the data. The vertical lines show the reference limits from Harr et al. (2001) for females (light green) and males (dark green).

Figura 1. Histograma de las iguanas evaluadas, verde claro (hembras), verde oscuro (machos), la línea punteada representa una distribución normal dada el valor promedio (37.06) y la desviación estándar (8.52). Las líneas verticales muestran los límites de referencia establecidos por Harr et al. (2001) para hembras (verde claro) y machos (verde oscuro).

En este estudio, el 94 % de los individuos evaluados presentaron una condición corporal aceptable. Sin embargo, se identificaron casos de sobrepeso, evidenciados por un diámetro considerable de la cola (13.7 cm), así como la imposibilidad de palpar las costillas, debido a una capa gruesa de tejido adiposo. Arcos-García et al. (2019) reportaron un diámetro máximo de la base de la cola de 14.1 cm, lo cual es similar a los valores observados en este estudio. Este tipo de alteraciones en la condición corporal se ha asociado principalmente con dietas desequilibradas y ricas en alimentos altamente palatables (Greiner & Mader, 2006; Campbell, 2015). Para prevenir la obesidad y garantizar el bienestar de las iguanas bajo cuidado humano, es esencial ofrecer una dieta variada y equilibrada, similar a la que consumirían en su hábitat natural. Se sabe que los juveniles y los neonatos de iguana verde se alimentan de brotes jóvenes, hojas, flores y frutos, además de algunos insectos como grillos, mientras que los adultos, además de lo anterior, pueden comer huevos de aves y carroña (Kelly, 2021). Aunque el peso no determina por sí solo la condición corporal, aporta información complementaria. En este estudio se observó una variación importante en el peso de las iguanas, sin encontrarse diferencias significativas entre sexos ($p > 0.05$).

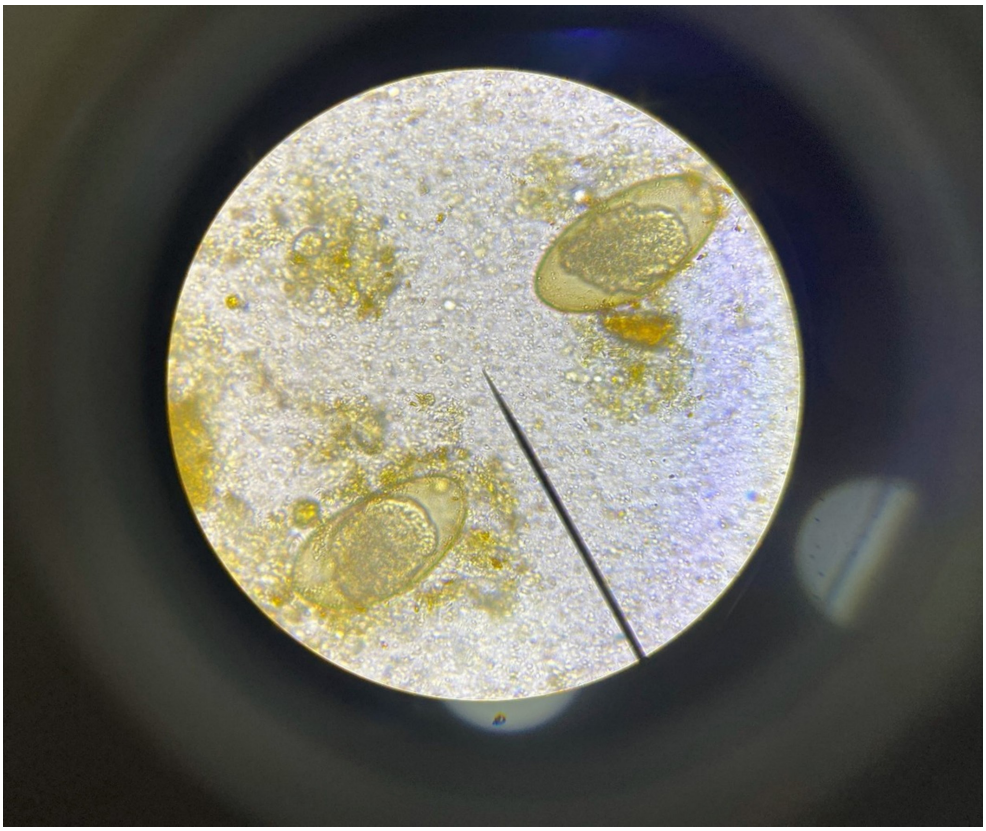

Figure 2. Pinworms in *Iguana iguana* identified by flotation technique. Photo: Samantha Ramírez Mejía.

Figura 2. Oxiúridos en *Iguana iguana* identificados por la técnica de flotación. Foto: Samantha Ramírez Mejía.

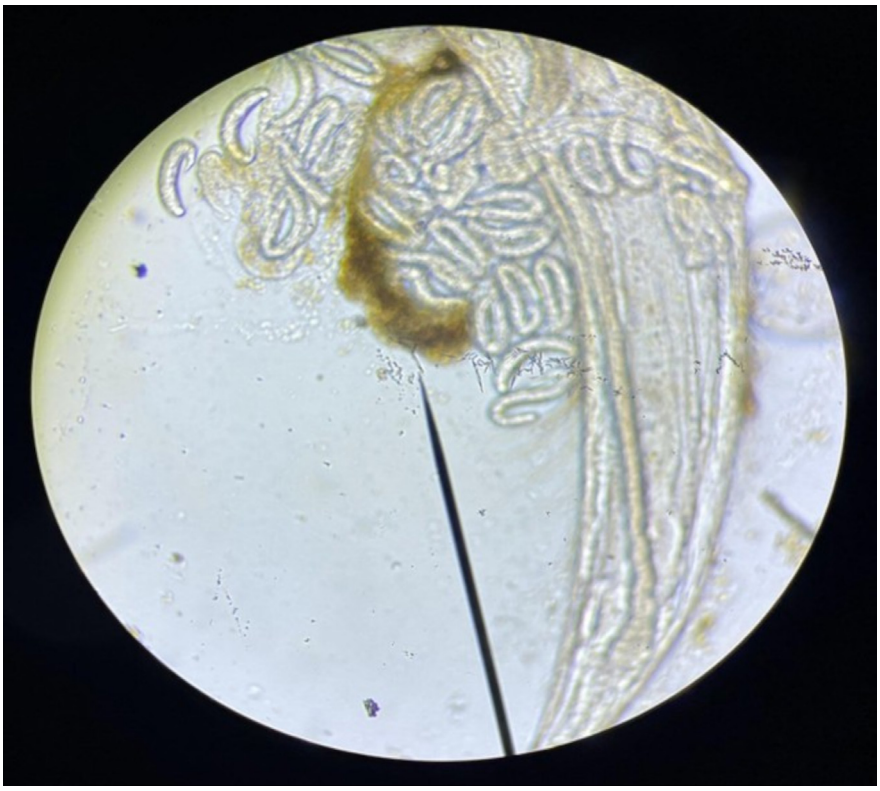

Figure 3. Nematode with pinworms in *Iguana iguana*. Photo: Samantha Ramírez Mejía.

Figura 3. Nemátodo con oxiúridos, en *Iguana iguana*. Foto: Samantha Ramírez Mejía.

Figure 4. *Balantidium* spp. identified by the direct technique in *Iguana iguana*. Photo: Samantha Ramírez Mejía.

Figura 4. *Balantidium* spp. identificado por la técnica directa en *Iguana iguana*. Foto: Samantha Ramírez Mejía.

La edad explicó el 69.46 % de la variación observada en el peso ($p < 0.05$), dentro de un intervalo de 7 meses a 5 años, la mayoría de los individuos (88.6 %) son juveniles (< 3 años). Al comparar estos resultados con los de Rand & Bock (1992), el peso promedio de las iguanas evaluadas fue de 1063 gr, que es 46.5 % inferior al de las iguanas silvestres de la isla de Slothia, Panamá, que además de que presentaban mayor edad (> 5 años), tenían mayor tamaño y en estado grávido. El crecimiento en las iguanas no es lineal, ya que las tasas de crecimiento son mayores en crías y juveniles. Y, dentro de los factores más relevantes se encuentra la disponibilidad de alimento y agua, temperatura, entorno social, y la genética (Rand & Bock, 1992). De manera que las diferencias observadas se relacionan, además del consumo del alimento, agua y temperatura, por el entorno en que se encuentran. Por otro lado, también, se debe considerar el impacto de factores como la carga parasitaria, que puede afectar la condición corporal y comprometer la salud de la iguana. Cuando la condición corporal no ha sido afectada se sugiere que hay una estabilidad en la interacción entre el huésped y el parásito (Gafoor & Tardieu, 2025).

Hematología

Se observó que el 54 % y el 63 % de los individuos presentaron valores dentro de los intervalos de referencia establecidos por Harr et al. (2001) y por Divers (1996), respectivamente. Además, todos los individuos mostraron valores de CGR dentro de la referencia definida por Harr et al. (2001), de 1 a 1.7 x 10^6 µ/L en hembras y de 1.2 a 1.8 x 10^6 µ/L en machos. La proporción de hembras con el hematocrito disminuido es mayor en relación con los machos (66 % y 33 %, respectivamente). Es relevante mencionar que el 80 % (4 de 5) de las hembras con el hematocrito bajo presentaban menos de 14 meses de edad, y un peso igual o inferior a los 400 g. Pejrilova et al. (2004) observaron una disminución en el hematocrito y en la CGR en iguanas de 14 y 18 meses de edad, lo cual podría atribuirse a la menor demanda de oxígeno, asociada tanto a su menor talla y peso como a su condición de no encontrarse en época reproductiva, como también lo señala Harr (2001) y Pejrilova et al. (2004). De acuerdo con el examen físico los individuos se encontraron saludables, por lo que la presencia de anemia es improbable, y para diagnosticarla se requiere considerar la concentración de hemoglobina en sangre (Martínez & Cuenca, 2011).

La proporción de hembras y machos con hematocrito elevado es similar (57 % y 43 %, respectivamente). Los valores aumentados se pueden atribuir a factores como la deshidratación y a la altitud. La deshidratación, causada por una falta de ingesta de agua, produce hemoconcentración (Novoa-Fajardo et al., 2008). Este fenómeno es común en reptiles bajo cuidado humano, incluso en condiciones naturales exteriores (Martínez-Silvestre et al., 2011), especialmente cuando están enfermos, aunque también puede deberse por una provisión inadecuada de agua, anorexia o algún otro proceso patológico (Donoghue, 1996). Por otro lado, la altitud de la Cd. de México es mayor al de su hábitat natural, lo que puede producir una respuesta fisiológica, como el aumento en el hematocrito, como ya se ha observado en *S. grammicus* (González-Morales et al., 2017). Dado a que la especie se encuentra fuera de su área de distribución natural, es probable que presente respuestas fisiológicas adaptativas. Sin embargo, se requieren estudios adicionales para confirmar esta hipótesis y determinar el impacto a largo plazo de la altitud en los parámetros hematológicos de esta especie. La marcada disminución de glóbulos blancos (linfopenia) puede estar relacionada tanto por el estrés en el manejo, como por el uso de heparina en la toma de muestras y el uso del líquido de Turk para realizar el conteo de los glóbulos blancos (Hanley et al., 2004).

Examen coproscópico

Existen diversas especies de parásitos que afectan a los reptiles. Entre los factores que influyen en su proliferación se encuentran la temperatura, la iluminación, la humedad, la nutrición, y las condiciones del hábitat. Mantener estas variables dentro de los parámetros adecuados es fundamental para reducir el estrés. El estrés constituye una respuesta fisiológica del organismo ante desafíos reales o amenazas percibidas que comprometen la satisfacción de las necesidades biológicas, y comúnmente esta respuesta se desencadena por alteraciones en el entorno (Gangloff & Greenberg, 2023).

La respuesta al estrés está mediada principalmente por el eje hipotálamo-hipófisis-adrenales, que induce la liberación de glucocorticoides como la corticosterona, los cuales regulan el metabolismo y la función inmune (Gangloff & Greenberg, 2023). Si bien estos compuestos son necesarios para la homeostasis en el corto plazo, su elevación sostenida, como ocurre en situaciones de estrés crónico, puede provocar inmunosupresión, con efectos como fallas reproductivas, muerte neuronal y mayor susceptibilidad a infecciones (Romero & Wikelski, 2002; Jacobson, 2007). Niveles elevados de corticosterona de manera crónica pueden reducir la producción de citoquinas, la proliferación de linfocitos y la actividad de células inmunitarias, lo que favorece la proliferación y persistencia de parásitos, incrementando la carga parasitaria y comprometiendo la salud general del animal (Gangloff & Greenberg, 2023). No obstante, la presencia de parásitos en reptiles no siempre implica enfermedad clínica.

Los parásitos identificados, pertenecientes al orden Oxyurida y el protozoo *Balantidium*, infectan con frecuencia a las lagartijas y tortugas (Rataj et al., 2011; Kusumarini et al., 2024). Los oxiuros, que pertenecen al filo Nematoda, que habitan en el lumen del intestino grueso y el colón. Infectan a las iguanas cuando ingieren huevos en su fase infectiva L3, a través de alimentos, agua o superficies contaminadas. Las larvas migran hacia el intestino delgado y luego al grueso, donde se desarrollan en la mucosa del ciego hasta alcanzar la fase adulta y asentarse en el lumen intestinal (Taylor, 2016).

Una infección severa por oxiuros puede desencadenar signos clínicos como pérdida de peso significativa, diarrea, anorexia y regurgitación. En casos de infecciones masivas, pueden presentarse complicaciones como prolapso cloacal, impactación gastrointestinal e inflamación localizada (Derinbay Ekici et al., 2011; Kusumarini et al., 2024). Estos cuadros clínicos suelen estar asociados con una alta densidad de iguanas en terrarios, lo que incrementa su exposición a materia fecal contaminada que pueden llegar a los alimentos y el agua. En terrarios comunales, se ha observado una mayor prevalencia de infecciones por endoparásitos (Kusumarini et al., 2024). En el caso de los individuos estudiados, aunque compartían el entorno con otras iguanas, debido a que la prevalencia es baja (18 %), no se observaron signos clínicos, y además mantenían una buena condición corporal. Esto sugiere, de acuerdo con Gafoor & Tardieu (2025) que existe una relación estable entre el parásito y el huésped. Además, según Mader (2006), la presencia de oxiuros podría ser beneficiosa, ya que contribuye a la fragmentación del alimento y previene la impactación gástrica por la celulosa. Por lo tanto, se recomienda no erradicar estos parásitos, ya que los tratamientos farmacológicos pueden resultar ineficaces y potencialmente perjudiciales para las iguanas (Greiner & Mader, 2006; Rataj et al., 2011).

Balantidium es un protozoario ciliado, zoonótico, su hábitat predilecto es en zonas tropicales y subtropicales. Puede infectar a una amplia variedad de huéspedes como cerdos, équidos, rumiantes y humanos, causando enfermedad (Ahmed et al., 2020). También se ha documentado su presencia en reptiles, como en el lagarto de cola espinosa de Sudán, tortugas (*Testudo hermanni*, *T. graeca*, *T. marginata*, *T. horsfieldi* y *Geochelone elegans*) y en *I. iguana* (Kelly, 2021). Chávez (2015) menciona que la presencia de *Balantidium* es común en reptiles bajo cuidado humano, y que su presencia puede estar asociada con situaciones de estrés. Dado que la prevalencia fue baja (13.6 %) y la condición corporal fue entre muy buena y buena, se sugieren niveles de estrés bajos. Es interesante que entre los machos se encontró una mayor prevalencia, lo cual puede estar relacionado con el número de individuos en el mismo hábitat, la presencia de otras especies animales que favorecen la proliferación y desarrollo de parásitos; también puede estar relacionado con el estrés derivado por la competencia reproductiva, e inclusive por cambios en el microbiota intestinal (Rataj et al., 2011). La microbiota intestinal produce metabolitos que modulan las respuestas inmunitarias, con una función central en la señalización celular, inflamación, e interacción de las células del sistema inmune. En reptiles al menos el 70 % del sistema inmune reside en el intestino (Siddiqui et al., 2022). La diversidad microbiana es esencial para una digestión eficiente, el funcionamiento inmunológico y el mantenimiento de una flora intestinal saludable y se relaciona con la longevidad de los reptiles (Divers & Stahl, 2019; Siddiqui et al., 2022).

Condición médica

El análisis realizado permitió comparar de manera cuantitativa la condición médica de cada individuo. Para ello se evaluaron cinco criterios principales: lesiones, patologías, condición corporal, presencia de parásitos y valores hematológicos. Se considera que una iguana tiene una mala condición médica cuando presenta alteraciones en al menos tres de estos criterios. Es importante destacar que las lesiones leves o moderadas, son comunes en reptiles, y no necesariamente indican un mal estado de salud, siempre y cuando no afecten significativamente el bienestar de la iguana. Las lesiones graves, tienen el valor más alto (8), debido a que tienen un mayor impacto en la calidad de vida al limitar el movimiento. Otras enfermedades, como las parasitosis, pueden variar en cuanto a su gravedad, por lo que es de utilidad considerar aspectos como la condición corporal y las variables hematológicas.

Debido a que la iguana suele no presentar signos clínicos cuando cursa por una patología (Benn et al., 2019) es importante evaluar la condición médica utilizando diversos criterios. En este estudio no se consideraron los cambios de comportamientos. Sin embargo, como lo menciona Tracchia (2018), el cuidador puede identificar cambios en la conducta para prevenir el desarrollo de patologías.

CONCLUSIONES

La evaluación realizada en este trabajo incluyó criterios como la presencia de lesiones, patologías, condición corporal, parásitos y hematocrito, lo que permitió la evaluación de la condición médica de las iguanas verdes. El 97 % de las iguanas evaluadas presentaron una condición médica entre muy buena (66 %) y buena (31 %). La evaluación cuantitativa de los criterios

considerados evaluados permite clasificar a los individuos de acuerdo con su estado de salud, ofreciendo un panorama más completo. Lo cual es una herramienta importante para las colecciones biológicas, cuidadores de iguanas y médicos veterinarios.

Agradecimientos.– A la UAM-Xochimilco por facilitarnos las instalaciones para realizar el análisis de las muestras en el Laboratorio de Diagnóstico Clínico. A Bryan Shaman-ek Sánchez Díaz por proporcionarnos las iguanas necesarias para realizar su evaluación. Al Dr. Manrríquez por facilitarnos las instalaciones de la clínica Tepayaxin para realizar el examen físico y la toma de muestras de las iguanas.

LITERATURA CITADA

Ahmed, A., Ijaz, M., Ayyub, R. M., et al. (2020). *Balantidium coli* in domestic animals: An emerging protozoan pathogen of zoonotic significance. Acta Tropica, 203, 105298. https://doi.org/10.1016/j.actatropica.2019.105298

Alberts, A. C., Oliva M. L., Worley, M. B., Telford Jr S. R., Morris P. J., & Janssen D. L. (1998). The need for pre-release health screening in animal translocations: A case study of the Cuban iguana (*Cyclura nubila*). Animal Conservation 1, 165–172.

Arcos, J. L., Núñez, J., García, J., Rueda, R., Romero, R. P., & López, H. S. (2020). Body condition index in breeding black iguana females (*Ctenosaura pectinata*) in captivity. Revista de la Facultad de Ciencias Agrarias UNCuyo, 52, 349–359.

Ballinger, R. E., & Hipp, T. G. (1985). Hematological variations in the collared lizard, *Crotaphytus collaris* (Sauria: Iguanidae). Copeia, 3, 782–784.

Benn, A. L., McLelland, D. J., & Whittaker, A. L. (2019). A review of welfare assessment methods in reptiles, and preliminary application of the Welfare Quality® protocol to the pygmy blue-tongue skink, *Tiliqua adelaidensis*, using animal-based measures. Animals, 9, 27. https://doi.org/10.3390/ani9010027

Botreau, R., Veissier, I. Butterworth, A., Bracke, M. B. M., & Keeling, L. J. (2007). Definition of criteria for overall assessment of animal welfare. Animal Welfare 16, 225–228. https://doi.org/10.1017/S0962728600031390

Cai, W., Zhu, Y., Wang, F., et al. (2024). Prevalence of gastrointestinal parasites in zoo animals and phylogenetic characterization of Toxocaris leonina (Linstow, 1902) and *Baylisascaris transfuga* (Rudolphi, 1819) in Jiangsu province, eastern China. Animals, 14(3), 375. https://doi.org/10.3390/ani14030375

Calderón-Mandujano, R., & Pozo de la Tijera, C. (2003). *Iguana iguana*. Propuesta para la realización de 37 fichas biológicas de las especies de herpetofauna incluidas en la NOM-059 presentes en la Península de Yucatán. Museo de Zoología, ECOSUR-Unidad Chetumal. Bases de datos SNIB-CONABIO. Proyecto W030. Comisión Nacional para el Conocimiento y Uso de la Biodiversidad.

Campbell, T. (2015). Exotic Animal Hematology and Cytology. John Wiley & Sons.

Carrera-Játiva, P. D., Morgan, E. R., Barrows, M., & Wronski, T. (2018). Gastrointestinal parasites in captive and free-ranging birds and potential cross-transmission in a zoo environment. Journal of Zoo and Wildlife Medicine, 49(1), 116–128. https://doi.org/10.1638/2016-0279R1.1

Chávez, C., Serrano-Martínez, E. T., Tantaleán, M. V., Quispe, H. M., & Casas, V. G. C. (2015). Parásitos gastrointestinales en reptiles en cautiverio en Lima Metropolitana. Revista de Investigaciones Veterinarias del Perú, 26, 127–134. http://dx.doi.org/10.15381/rivep.v26i1.10909

Copete-Sierra, M. (2013). Aspectos generales de la evaluación hematológica en fauna silvestre y no convencional. Memorias de la Conferencia Interna en Medicina y Aprovechamiento de Fauna Silvestre, Exótica y No Convencional 9(1), 17–55.

Coppola, F., D'Addio, E., Casini, L., Sagona, S., Aloisi, M., & Felicioli, A. (2020). Hematological and serum biochemistry values in free-Ranging crested porcupine. Veterinary Sciences, 7(4), 171. https://doi.org/10.3390/vetsci7040171

Derinbay Ekici, Ö., Isik, N., & Guclu, F. (2011). Gastrointestinal parasites found in a green iguana (*Iguana iguana*). Eurasian Journal of Veterinary Sciences, 27(2), 131–134.

Divers, S. J. (2025). Clinical Procedures for Reptiles. En MSD Veterinary Manual. https://www.msdvetmanual.com/exotic-and-laboratory-animals/reptiles/clinical-procedures-for-reptiles. [Consultada 10 junio 2024]

Divers, S. J., & Stahl, S.J. (2019). Mader's Reptile and Amphibian Medicine and Surgery. Elsevier.

Divers, S. J., Redmayne, G., & Aves, E. K. (1996). Haematological and biochemical values of 10 green iguanas (*Iguana iguana*). Veterinary Record, 138, 203–205.

Donoghue, S. (1996). Nutrition of the Green Iguana (*Iguana iguana*). Proceedings of the Association of Reptilian and Amphibian Veterinarians 8, 24–27.

Esteban-Sánchez, L. J. García-Rodríguez, J. García-García, E. Martínez-Nevado, M. de la Riva-Fraga & Ponce-Gordo, F. (2024). Wild animals in captivity: an analysis of parasite biodiversity and transmission among animals at two zoological institutions with different typologies. Animals, 14(5), 813. https://doi.org/10.3390/ani14050813

Finkelstein, A. D., DiGesualdo, C. L., & Hoover, J. P. (2003). Comparison of biochemical profile values from paired plasma and serum samples of green iguanas, *Iguana iguana*, and red-tailed boa constrictors, *Boa constrictor*. Journal of Herpetological Medicine and Surgery 13(3), 5–9.

Frankenberger, J., Ballouard, J. M., Caron, S., Zablotski, Y., Kölle, P. (2024). Body condition scoring facilities healthcare monitoring in Hermann's tortoises (*Testudo hermanni* ssp.). PLoS ONE 19(4), e0301892. https://doi.org/10.1371/journal.pone.0301892.

Gafoor, K. W., & Tardieu, L. (2025). Coproparasitological survey on gastrointestinal parasites in green iguanas (*Iguana iguana*) of Trinidad and Tobago. Brazilian Journal of Biology, 85, e289502. https://doi.org/10.1590/1519-6984.289502

Girard, R. (2014). Manual de Parasitología. Técnicas para laboratorio de atención primaria de salud y para el diagnóstico de las enfermedades infecciosas desatendidas. Organización Panamericana de la Salud (OPS), Organización Mundial de la Salud (OMS), Agencia Canadiense Internacional para el Desarrollo (ACDI).

Girling, S. J., & Raiti, P. (2019). BSAVA Manual of Reptiles. Tercera edición. British Small Animal Veterinary Association.

González-Morales, J. C., Beamonte-Barrientos, R., Bastiaans, E., Guevara-Fiore, P., Quintana, E., & Fajardo, V. (2017). A mountain or a plateau? Hematological traits vary nonlinearly with altitude in a highland lizard. Physiological and Biochemical Zoology, 90: 638–645. https://doi.org/10.1086/694833

Greiner, E. C., & Mader, D. R. (2006). Parasitology. In D. R. Mader (Ed.), Reptile Medicine and Surgery (pp. 343–345). Elsevier.

Hanley, C. S., Hernandez-Divers, S. J., Bush, S., & Latimer, K. S. (2004). Comparison of the effect of dipotassium ethylenediaminetetraacetic acid and lithium heparin on hematologic values in the green iguana (*Iguana iguana*), Journal of Zoo and Wildlife Medicine 35, 328–332. http://doi.org/10.1638/03-057

Harr, K. E., Alleman, A. R., Dennis, P. M., Maxwell, L. K., Lock, B. A., Bennett, R. A., & Jacobson, E. R. (2001). Morphologic and cytochemical characteristics of blood cells and hematologic and plasma biochemical reference ranges in green iguanas. Journal of the American Veterinary Medical Association 218, 915–921.

Hažimusić N., Skapur, V., Hadzijunuzovic-Alagic, D., Livnjak, A. (2025). Hematological and biochemical parameters of captive fallow deer (*Dama dama*) in a zoo environment. Online Journal of Animal and Feed Research 15(1), 41–46. https://dx.doi.org/10.51227/ojafr.2025.6

Jacobson, E. R. (2007). Infectious Diseases and Pathology of Reptiles: Color Atlas and Text, Taylor & Francis.

Jenkins, J. (2012). Hematologic evaluation of reptiles: a diagnostic mainstay. Veterinary Technician 33, 1–3.

Kelly, H. (2021). Molecular investigation of protozoa and bacteria of veterinary-medical importance from the faeces of captive reptiles. [Tesis de Licenciatura]. University of Veterinary Medicine. http://hdl.handle.net/10832/3122

Knapp, C. R., Perez-Heydrich, C., Zachariah, T. T., Jollay, J., Schnelle, A. N., Buckner, S. D., Lattin, C. R., & Romero, L. M. (2018). Host sex, size, and hemoparasite infection influence the effects of ectoparasitic burdens on free-ranging iguanas. Ecology and Evolution, 9, 1946–1956. https://doi.org/10.1002/ece3.4887

Knotek, Z., Knotková, Z., Doubek, J., Pejfiilová, S., & Hauptman, K. (2003). Plasma biochemistry in female green iguanas (*Iguana iguana*) with calcium metabolism disorders. Acta Veterinaria Brno 72, 183–189.

Kusumarini, S. R., Ghalib, R. D., Virgiawan, G. P. T., Huler, R. Y., Muhamad, H., Fairusya, N., & Nurhidayah, N. (2024). *Oxyuris* spp. infection on green iguana (*Iguana iguana*) under different cage types. Journal of Parasite Science 8(1), 21–26. https://doi.org/10.20473/jops.v8i1.54142

Lewbart, G. A., Grijalva, C. J., Calle, P. P., Ingerman, K., Muñoz-Pérez, J. P., Quezada, G., Vera, C. A., Gentile, G., & Valle, C. A. (2019). Health assessment of *Conolophus subcristatus*, Conolophus

pallidus, and C. subcristatus x Amblyrhynchus cristatus hybrid (Galápagos land iguanas). PLoS ONE 14,1–12. https://doi.org/10.1371/journal.pone.0222884

Mader, D. (2006). Section 2 Biology and husbandry: lizards. In D. Mader (Ed.), Medicine Surgery (pp: 59–77). Elsevier.

MathWorks (2024). MATLAB (Versión R2024a). The MathWorks, Inc. https://www.mathworks.com/

Martínez, A., Lavín, S., & Cuenca, R. (2011). Hematología y citología sanguínea en reptiles. Clínica Veterinaria de Pequeños Animales, 31(33), 131–141.

Muñoz Zambrano, M. E., & Morón Cortijo, C. G. (2005). Manual de procedimientos de laboratorio en técnicas básicas de hematología. Ministerio de Salud, Instituto Nacional de Salud.

Novoa-Fajardo, D., Benitez-Tumay, I., Corredor-Matus, J. R., & Rodriguez-Pulido, J. (2008). Hallazgos hematológicos en iguana verde suramericana (*Iguana iguana*), de ejemplares ubicados en zona urbana y suburbana de Villavicencio (Meta). Revista Orinoquia, 12(1), 67–79.

Ochoa, L. N., & Bouda, J. (2007). Patología clínica veterinaria. Facultad de Medicina Veterinaria y Zootecnia. Universidad Nacional Autónoma de México.

Onorati, M., Sancesario, G., Pastore, D., Bernardini, S., Cruz, M., Carrión, J. E., Carosi, M., Vignoli, L., Lauro, D., & Gentile, G. (2017). Effects of parasitic infection and reproduction on corticosterone plasma levels in Galápagos land iguanas, *Conolophus marthae* and *C. subcristatus*. Ecology and Evolution, 7 (15), 6046–6055. https://doi.org/10.1002/ece3.3077

PANAFTOSA (Centro Panamericano de Fiebre Aftosa). (2017). Manual Veterinario de Toma y Envío de Muestras: Manual Técnico. Centro Panamericano de Fiebre Aftosa, Organización Panamericana de la Salud y Organización Mundial de la Salud.

Pejrilová, S., Knotková, Z. Knotek, Z., & Vrbas, V. (2004). Age-related changes of the haematological profile in green iguana (*Iguana iguana rhinolopha*). Acta Veterinaria Brno 73, 305–312.

Pérez-Padilla, J. R. (2022). Adaptation to moderate altitude hypoxemia: the example of the Valley of Mexico. Revista de Investigación Clínica, 74(1), 4–15. https://doi.org/10.24875/RIC.21000159

Proverbio, D., Perego, R., Baggiani, L., Ravasio, G., Giambellini, D., & Spada, E. (2021). Hematological and biochemical reference values in healthy captive tigers (*Panthera tigris*). Animals, 11(12), 3440. https://doi.org/10.3390/ani11123440

Racciatti D. S., Rial, F. A., Blanco, C., & Tallo-Parra, O. (2022). Ackonc-AWA: A multi-species animal welfare assessment protocol for wild animals under human care to overcome the use of generic welfare checklists. Frontiers in Veterinary Science, 9, 1033821. https://doi.org/10.3389/fvets.2022.1033821

Ramírez, L. M., Martínez Blas, S. S., & Fuentes-Mascorro, G. (2012). Hemograma y características morfológicas de las células sanguíneas de tortuga golfina (*Lepidochelys olivacea*) de Oaxaca, México. Revista Científica, XXII(5), 468–476.

R Core Team. (2024). R: A Language and Environment for Statistical Computing (R 4.4.1). R Foundation for Statistical Computing. https://www.R-project.org/

Rand, A. S., & Boc, B. C. (1992). Size variation, growth and survivorship in nesting green iguanas (*Iguana iguana*) in Panama. Amphibia-Reptilia, 13(2), 147–156.

Rataj, A. V., Lindtner-Knific, R. Vlahović, K., Urška Mavri & Alenka Dovč. (2011). Parasites in pet reptiles. Acta Veterinaria Scandinavica, 53, 33.

Rodríguez, D., & Çitaku, I. (2020). Toma y envío de muestras para pruebas de laboratorio en animales no convencionales. REMEVET Fauna 3, 12–16.

Rom, B., Kornaś, S., & Basiaga, M. (2018). Endoparasites of pet reptiles based on coproscopic methods. Annals of Parasitology 64, 115–120. https://doi.org/10.17420/ap6402.142

Sacchi, R., Scali, S., Cavirani, V., Pupin, F., Pellitteri-Rosa, D., & Zuffi, M. A. L. (2011). Leukocyte differential counts and morphology from twelve European lizards, Italian Journal of Zoology 78 (4), 418–426. https://doi.org/10.1080/11250003.2011.568014, 418-426.

Salas M., Manteca, X., Abáigar, T., Delclaux, M., Enseñat, C., Martínez-Nevado, E., Quevedo, M.A., & Fernández -Bellon, H. (2018). Using farm animal welfare protocols as a base to assess the welfare of wild animals in captivity-case study: dorcas gazelles (*Gazella dorcas*). Animals, 8(7), 111. https://doi.org/10.3390/ani8070111

Salas, M., & Manteca, X. (2016). Evaluación del bienestar en animales de zoológico: indicadores basados en el animal, Zoo Animal Welfare Education Centre, 4, 1–2.

Salazar-Lozano, A. (2018). Coprológico y Coproparasitoscópico. Lister Laboratorios.

Salazar-Schettino, P. M., De Haro Arteaga, I., & Cabrera Bravo, M. (2010). Diagnóstico morfológico de las parasitosis. Tercera edición. Méndez Editores.

Secretaría de Medio Ambiente y Recursos Naturales (SEMARNAT). (2010). Norma Oficial Mexicana NOM-059-SEMARNAT-2010, Protección ambiental - Especies nativas de México de flora y fauna silvestres - Categorías de riesgo y especificaciones para su inclusión, exclusión o cambio - Lista de especies en riesgo. Diario Oficial de la Federación. https://www.dof.gob.mx/normasOficiales/4254/semarnat/semarnat.htm.

Sherwen, S. L., Hemsworth, L. M., Beausoleil, N. J., Embury, A., & Mellor, D. J. (2018). An animal welfare risk assessment process for zoos. Animals, 8(8), 130. https://doi.org/10.3390/ani8080130

Siddiqui, R., Maciver, S. K., & Khan, N. A. (2022). Gut microbiome-immune system interaction in reptiles. Journal of Applied Microbiology, 132(4), 2558–2571. https://doi.org/10.1111/jam.15438.

Snyder, G. K. (1971). Influence of temperature and hematocrit on blood viscosity. The American Journal of Physiology 220, 1667–1672.

Stacy, N., Heard, D., & Wellehan, J. (2019). Diagnostic sampling and laboratory tests. In: S. J. Girling & P. Raiti (Eds.), BSAVA Manual of Reptiles. Tercera edición. (pp: 115–133). British Small Animal Veterinary Association.

Taylor, M. A., Coop, R. L., & Wall, R. L. (2016). Veterinary Parasitology, Wiley Blackwell.

Tracchia, C. A. (2018). Medicina en Quelonios y otros Reptiles. Ediciones Fundación Azara, Universidad Maimónides.

Troiano, J. (2013). Colecta de muestras sanguíneas en reptiles. Memorias de la Conferencia Interna en Medicina y Aprovechamiento de Fauna Silvestre, Exótica y no Convencional 9, 68-7.